

Profil Histopatologi pada Jaringan Jantung Tikus Subkronik 90 Hari Menggunakan Ekstrak Metanolik *Scurrula atropurpurea* (Bl.) Dans

Histopathologic Profile in the Heart Tissue of 90-Days Sub-Chronic Rats Using Metanolic Extract of Scurrula atropurpurea (Bl.) Dans

Dwi Mareta Nur Hidayati ^{1*)}, Nour Athiroh ^{2**)}
¹², Jurusan Biologi FMIPA UNISMA, Indonesia

ABSTRAK

Tujuan penelitian ini adalah untuk mempelajari pengaruh Ekstrak Metanolik *Scurrula atropurpurea* (Bl.) Dans secara subkronik 90 hari pada tikus betina terhadap nekrosis Jantung. Metode penelitian ini adalah eksperimen dengan Rancangan Acak Lengkap. Jumlah tikus yang digunakan 40 ekor tikus betina dengan berat badan 100-200 gr yang dibagi menjadi 4 kelompok, 1 sebagai kontrol dan 3 kelompok adalah perlakuan. Kelompok perlakuan diberi EMSA dengan dosis berbeda yaitu 250 mg/KgBB, 500 mg/KgBB, dan 1000 mg/KgBB, tikus dipuasakan selama 14-18 jam sebelum disonde. EMSA diberikan minimal 5 kali dalam seminggu selama 90 hari, tikus dikorbkan dan diambil organ jantung. Organ jantung dimasukkan ke dalam larutan formalin 10% dan dibuat preparat histopatologi kemudian diperiksa dibawah mikroskop. Hasil penelitian menunjukkan bahwa hasil uji ANOVA pada SPSS 15.0. tikus perlakuan tidak berbeda nyata dibandingkan dengan tikus kontrol, hal ini menunjukkan bahwa pengaruh EMSA terhadap nekrosis jantung tikus tidak ada efek toksik sehingga EMSA aman secara uji subkronik. Sel miokardium memiliki tanda-tanda nekrosis seperti piknotik; penyusutan inti sel, karioreksis; inti sel hancur dan kariolisis; inti sel menghilang.

Kata Kunci: Jantung, Nekrosis, Ekstrak, Subkronik, EMSA

ABSTRACT

The goal of this research is to study the effect of Scurrula atropurpurea (Bl.) Dans Metanolic Extraction toward cardiac necrosis in sub-chronic of 90- days of female rat. The method of this research is Experiment by complete randomized design. The numbers of rats that will be used are 40 female rats, with 100-200 gram weight that is divided into four groups; one group as control and 3 treatment groups. Treatment groups are given Metanolic Extract of Scurrula atropurpurea (MESA) with different doses thoses are 250 mg/KgBW, 500 mg/KgBW, and 1000 mg/KgBW, the rats will be satisfied for 14-18 hours before it will be sonde. MESA is given minimal 5 times in a week for 9- days, rats is scarified and taken the cardiac organ. The cardiac organ is fed into a 10% formalin solution and a histopathologic preparation is then examined under microscope. The result showed ANOVA in SPSS 15.0. the treatment not significantly different than control rats, this shows that the effect of MESA toward necrosis of cardiac rat no effect toxic so the MESA is safe by sub-chronic test. Myocardial cell has signs of necrosis such as pycnotics; shrinking cell nucleus, cariorecsis; crushed cell nucleus, and cariolysis; cell nucleus disappear.

Keyword: Cardiac, Necrosis, Extract, Sub-chronic, MESA

^{*)} Dwi Mareta Nur Hidayati. Jurusan Biologi FMIPA UNISMA. Jl. MT. Haryono 193, Malang 65144
Telp. 085216397942 email: dmareta20@yahoo.com

^{**)} Dr. Nour Athiroh AS., S.Si. M.Kes. Jurusan Biologi FMIPA UNISMA. Jl. MT. Haryono 193, Malang 65144
Telp. 08133017206 email: nur_athiroh_mlg@yahoo.co.id

Diterima Tanggal 18 Juli 2017 - Publikasi Tanggal 5 Oktober 2017

Pendahuluan

Scurrula atropurpurea (Bl.) Dans merupakan salah satu jenis tanaman parasit tanaman teh, yang telah lama diketahui khasiatnya dapat digunakan sebagai obat herbal untuk berbagai macam penyakit [1]. Berdasarkan analisis fitokimia tanaman benalu teh mengandung beberapa senyawa metabolit sekunder seperti tanin, flavonoid, quersetin, glikosida, alkaloid, saponin, dan inulin, zat aktif tersebut telah dilaporkan mempunyai peranan pada hipertensi [2][3]. Benalu teh melalui uji *in vitro* dan *in vivo* juga telah terbukti menurunkan tekanan darah melalui perbaikan stress oksidatif [4][5][6][7]. Uji toksisitas subkronik (selama 28 hari) benalu teh dengan tikus betina tidak menunjukkan adanya perbedaan yang signifikan antara tikus kontrol dan tikus perlakuan terhadap trigliserida, kadar protein total, albumin, kreatinin, SGOT serta SGPT [8][9][10][11][12].

Fungsi jantung adalah memompa darah dari jantung ke seluruh bagian tubuh dan menampungnya kembali setelah dibersihkan oleh paru-paru. Jika terdapat penurunan fungsi jantung, misalnya terjadi infeksi otot jantung, dapat mempengaruhi kebutuhan oksigen serta nutrisi yang dibutuhkan seluruh tubuh [13]. Kematian sel menyusun kematian somatis. Perubahan morfologi sel mati dapat dipergunakan sebagai alternatif untuk memperkirakan lama waktu kematian. Penelitian ini dipergunakan tikus Wistar karena morfologinya lebih besar sehingga diharapkan secara teknis lebih mudah. Otot jantung dipilih sebagai organ yang diteliti dengan pertimbangan bahwa pada otot jantung dapat terjadi perubahan-perubahan histologi postmortem [14].

Pemeriksaan histopatologi perlu dilakukan untuk mengetahui adanya kerusakan pada organ-organ tertentu, salah satunya organ jantung. Berdasarkan uraian tersebut, maka perlu dilakukan penelitian tentang “Profil Histopatologi Pada Jaringan Jantung Tikus Subkronik 90 Hari Menggunakan Ekstrak Metanolik *Scurrula atropurpurea* (Bl.) Dans”.

Material dan Metode

Bahan dan Alat

Bahan yang digunakan dalam penelitian ini adalah daun kering benalu teh (*Scurrula atropurpurea* (Bl.) Dans yang telah diidentifikasi di Balai Materia Medica Batu, Malang, Jawa timur, metanol teknis 90 %, aquadest, sekam, pakan tikus (susu pap/buras), tepung, ekstrak benalu teh, anestesi eter, formalin 5 %, xylol, alkohol 70 %, alkohol 80 %, alkohol 95 %, parafin, phospat buffer sulin, H₂O₂, 0,3 % dalam metanol, sitrat buffer, *Hematoxilin-Eosin*, dan tikus strain wistar betina (*Rattus norvegicus*) umur 2 bulan, dengan berat badan 200-300 gram, preparat jantung, minyak emersi untuk perbesaran 1000x..

Alat yang digunakan adalah kandang tikus ukuran 40x30 cm, penutup kandang dari anyaman kawat, spidol/cat, erlenmeyer 1 L, botol plastik tempat minum tikus, corong pisah, oven memmert dengan type UNB 400, blender 8010BU model HGBTWT, loyang, kertas saring, timbangan analitik merk HWH dengan type DJ 6002 A/DJ 302 A, *freezer polytron*, *Rotary Evaporator*, cawan penguap, botol aqua, botol selai, kertas label, gelas *beaker*, gelas erlenmeyer, corong, alat tulis, gunting, pinset, papan bedah/parafin, alat sonde, timbangan analitik, kapas, alat bedah/*sectio*, spuit injeksi, jarum untuk fiksasi tikus, tabung penyimpanan organ, *microtome*, gelas objek dan cover glass, counterstain dengan *mayer-hematoxilin*, tempat sampah, masker, sarung tangan/*handscoon*, mikroskop olympus bimokuler, dan camera digital canon powershot A2600.

Metode

Penelitian ini merupakan penelitian dengan menggunakan *True Experimental Design* dengan Rancangan Acak Lengkap (RAL). Data akan dikumpulkan dan dimasukkan kedalam tabel dan dilakukan uji statistik dengan menggunakan SPSS *Statistic versi* 15.0. nilai didapatkan dari rata-rata ± SD (derajat bebas). Perbedaan signifikan antara rata-rata dianalisa menggunakan *one-way analysis of*

variance (ANOVA) dan dilakukan dengan tes Duncan untuk membedakan dengan kelompok kontrol dan perlakuan dengan taraf kepercayaan 95% atau $P (<0.05)$.

Populasi dan Sampel Penelitian: Jumlah hewan coba yang digunakan adalah 40 ekor tikus dibagi menjadi 4 kelompok, masing-masing kelompok terdiri dari 10 ekor. Kelompok pertama adalah kelompok kontrol (K), kelompok kedua adalah perlakuan 1 (P1) dengan dosis 250 mg/KgBB, kelompok ketiga adalah perlakuan 2 (P2) dosis 500 mg/KgBB, dan kelompok keempat adalah perlakuan 3 (P3) dosis 1000 mg/KgBB.

Ethical Clearance: Penelitian ini telah mendapat persetujuan dari Komesi Etik Penelitian Fakultas Kedokteran Universitas Brawijaya Malang dengan nomor: 369/EC/KEPK/06/2015.

Cara Kerja

Ekstraksi Maserasi: Bahan yang digunakan adalah ekstrak daun benalu teh (*Scurrula atropurpurea* (Bl.) Dans yang didapatkan dari Kepanjen Malang dan dilakukan determinasi di Laboratorium Materia Medika Batu Jawa Timur. Ekstraksi menggunakan metode maserasi. EMSA didapatkan dengan beberapa langkah, pertama daun benalu di cuci dan oven pada suhu 40-60°C kemudian diblender sampai menjadi serbuk (*simplisia*). *Simplisia* sebanyak 100 mg dilarutkan dalam 1 liter metanol di dalam Erlenmeyer. Larutan tersebut dikocok selama 30-60 menit agar *simplisia* dan metanol menjadi homogen. Agar larutan mengendap, larutan tersebut didiamkan selama semalam. Lapisan atas (*supernatant*) merupakan at aktif benalu teh yang telah diikat oleh metanol, kemudian dijadikan ekstrak dengan cara diuapkan dengan pemanasan *Rotary Evaporator* kemudian diambil *supernatant* dengan zat aktif yang sudah tercampur. Larutan EMSA kemudian dievaporasi dan siap diberi label [2][6][7]. EMSA selain kontrol, diberikan secara sonde selama 90 hari dengan dosis 250 mg/KgBB, 500 mg/KgBB, 1000 mg/Kg BB [7][15][16]. Volume Sonda EMSA diberikan 1 ml/100gBB setiap harinya, berat badan ditimbang dua kali satu minggu [17]. Pada hari ke-90 tikus dikorbankan dan harus segera diotopsi kemudian dilakukan pengamatan secara makropatologi secara seksama untuk setiap organ.

Penimbangan Organ dan Pemeriksaan Histopatologi: Organ yang akan ditimbang (bobot absolut) harus dikeringkan terlebih dahulu dengan kertas penyerap, kemudian segera ditimbang, sedangkan yang dianalisis adalah bobot relatif, yaitu bobot organ absolut dibagi bobot badan. Organ yang diperiksa secara histopatologi yang diamati adalah organ jantung. Organ jantung dan jaringan yang sudah dipisahkan segera dimasukkan dalam larutan formalin 10% dan dibuat preparat histopatologi kemudian diperiksa di bawah mikroskop. Pembuatan preparat histologi jantung dilakukan dengan langkah sebagai berikut [18]: tahap fiksasi, pada tahap ini, jantung difiksasi pada larutan formalin 10% selama 12-18 jam diulang sebanyak 2 kali pada larutan yang berbeda. Selanjutnya tahap *dehidrasi*, *clearing* (penjernihan), *embedding*, *sectioning*, yaitu jantung yang sudah mengeras dilepaskan dari kaset dan dipasang pada mikrotom kemudian dipotong setebal 5 micron dengan pisau mikrotom. Hasil potongan dipotong dimasukkan ke dalam *waterbath* bersuhu 40°C untuk merentangkan hasil potongan, hasil potongan kemudian diambil dengan objek glass dengan posisi tegak lurus dan di keringkan dan tahap terakhir adalah *staining* (pewarnaan).

Hasil dan Diskusi

Hasil Penelitian

Dalam penelitian ini menggunakan tikus dengan jumlah 40 ekor tikus wistar betina dengan 4 perlakuan. Berdasarkan hasil penelitian didapatkan hasil penghitungan sel yang mengalami kerusakan

(*nekrosis*) jantung tikus betina setelah pemberian Ekstrak Metanolik *Scurrula atropurpurea* (Bl.) Dans (EMSA) selama 90 hari secara subkronik pada tabel di bawah ini:

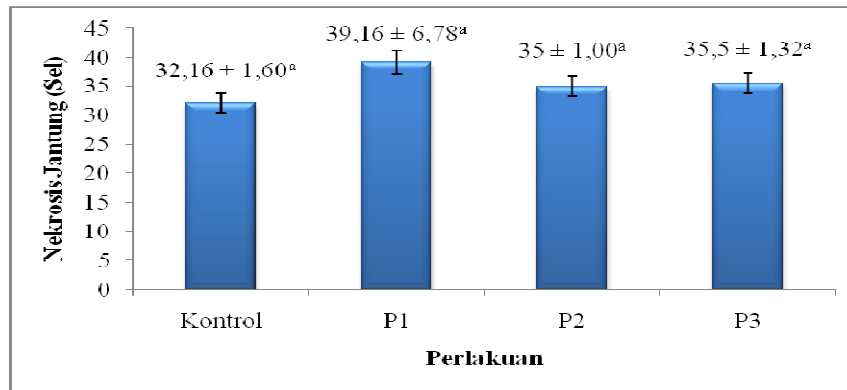
Tabel 1. Hasil Penghitungan Kerusakan Sel (*nekrosis*) Jantung Tikus Wistar Betina Setelah Pemberian EMSA Selama 90 hari

No	Perlakuan	Nekrosis Jantung (sel)			Rerata ± SD
		Ulangan			
		1	2	3	
1	Kontrol	31	34	31,5	32,16 ± 1,60 ^a
2	P1	47	35,5	35	39,16 ± 6,78 ^a
3	P2	37,5	35,5	36,5	36,50 ± 1,00 ^a
4	P3	34,5	37	35	35,50 ± 1,32 ^a

Keterangan:

- K (Kontrol) : Tikus tanpa pemberian EMSA
- P1 (Perlakuan 1) : Tikus perlakuan dengan dosis EMSA 250 mg/KgBB
- P2 (Perlakuan 2) : Tikus perlakuan dengan dosis EMSA 500 mg/KgBB
- P3 (Perlakuan 3) : Tikus perlakuan dengan dosis EMSA 1000 mg/KgBB
- a : Notasi

Berdasarkan hasil uji ANOVA ($p > 0.05$), artinya perlakuan tikus tidak berbeda nyata dibandingkan dengan tikus kontrol



Gambar 1. Histogram kelompok perlakuan tikus wistar terhadap rerata kerusakan sel (*nekrosis*) jantung. Berdasarkan uji ANOVA kerusakan sel (*nekrosis*) jantung kelompok perlakuan P1, P2, dan P3 tidak berbeda nyata jika dibandingkan dengan kontrol ($p > 0.05$)

Berdasarkan Tabel 1 dan Gambar 1 menunjukkan bahwa rerata kerusakan sel (*nekrosis*) jantung pada kelompok Kontrol (K) yaitu kelompok tikus tanpa perlakuan atau tanpa diberi EMSA

menunjukkan rerata adalah 32,16. Sedangkan pada kelompok Perlakuan 1 (P1) yaitu kelompok tikus perlakuan diberi EMSA dengan dosis 250 mg/ KgBB reratanya adalah 39,16. Selanjutnya kelompok Perlakuan 2 (P2) yaitu kelompok tikus dengan diberi EMSA dosis 500 mg/KgBB reratanya adalah 36,50 dan kelompok Perlakuan 3 (P3) yaitu kelompok tikus dengan diberi EMSA dosis 1000 mg/KgBB reratanya adalah 35,50.

Nilai kerusakan sel (*nekrosis*) jantung masing-masing kelompok perlakuan kemudian dilakukan uji statistik dengan menggunakan SPSS versi 15.0. dan didapatkan hasil seperti pada Gambar 1.

Pembahasan

Berdasarkan uji ANOVA dengan SPSS versi 15.0. menunjukkan bahwa semua kelompok kontrol ($p > 0.05$) dengan nilai signifikansi 0,200, maka H_a ditolak sehingga H_0 diterima artinya Ekstrak Metanolik benalu teh *Scurrula atropurpurea* (Bl.) Dans tidak berpengaruh terhadap kerusakan sel (*nekrosis*) jantung tikus betina. Hal ini menunjukkan bahwa dosis EMSA 250 mg/KgBB, dosis 500 mg/KgBB, dan dosis 1000 mg/KgBB tidak berpengaruh terhadap kerusakan sel (*nekrosis*) jantung tikus betina.

Penelitian tentang “Profil Histopatologi Pada Jaringan Jantung Tikus Subkronik 90 Hari Menggunakan Ekstrak Metanolik *Scurrula atropurpurea* (Bl.) Dans”, pengamatan dilakukan dengan cara menghitung persentase kerusakan pada sel otot jantung dalam 5 lapang pandang dengan perbesaran 400x menggunakan teknik pewarnaan *Hematoxilin-Eosin*.

Kerusakan sel (*nekrosis*) jantung tikus betina kelompok EMSA dengan pemberian dosis 500 mg/KgBB lebih sedikit yang mengalami nekrosis, gambaran nekrosis sel dapat dilihat dari inti sel yang mengalami piknotik, kariolisis dan karioreksis sedikit jika dibandingkan dengan dosis 250 mg/KgBB dan dosis 1000 mg/KgBB. Hal ini disebabkan karena pada dosis 500 mg/KgBB lebih efektif dan antioksidan berada pada puncak untuk mencegah terjadinya kerusakan sel. Berbeda dengan dosis 250 mg/KgBB yang juga mengalami kerusakan sel (*nekrosis*) karena antioksidan dalam benalu teh menjadi berlebih menyebabkan prooksidan (radikal bebas) yang menyebabkan terbentuknya *Reactive Oxygen Species* (ROS) sehingga terjadi memicu peroksidasi lipid. Sedangkan pada kontrol, kerusakan sel (*nekrosis*) disebabkan oleh faktor lingkungan, makanan dan usia.

Salah satu pengamatan histopatologi adalah mengamati tentang kerusakan sel (*nekrosis*). Nekrosis adalah kematian sel. Nekrosis dapat bersifat fokal (sentral, pertengahan, perifer) atau masif. Biasanya nekrosis bersifat akut [19]. Ciri nekrosis adalah tampaknya fragmen atau sel otot jantung nekrotik tanpa pulasan inti atau tidak tampaknya sel disertai reaksi radang. Tampak atau tidaknya sisa sel jantung tergantung pada lama dan jenis nekrosis [20]. Kematian sel nekrotik merupakan kematian sel yang masih hidup yang jika rangsangan kuat dari senyawa toksik dapat menyebabkan cedera pada sel atau rangsangan yang berkepanjangan. Perubahan inti sel yang mengalami nekrosis adalah hilangnya gambaran kromatin, inti keriput tidak veskuler, piknotik, kariolisis dan karioreksis [20]. Miosit nekrosis adalah sel miokardium yang memiliki tanda-tanda nekrosis seperti piknotik (penyusutan inti sel), karioreksis (inti sel hancur) dan kariolisis (inti sel menghilang).

Benalu teh mengandung senyawa flavonoid yang merupakan senyawa antioksidan, senyawa ini ketika masuk ke dalam tubuh akan mengalami proses absorpsi, distribusi, metabolisme dan ekskresi. Demikian pula dengan ekstrak benalu teh yang mengandung flavonoid akan di absorpsi di usus, kemudian dimetabolisme di hepar dan hasil metabolisme ekstrak benalu teh akan disebarkan ke seluruh tubuh. termasuk organ jantung. Antioksidan yang tinggi dapat mempengaruhi laju oksidasi sehingga menyebabkan stress oksidatif pada sel otot jantung karena tidakseimbangannya jumlah oksidan dan prooksidan dalam jantung. Hal ini menyebabkan produksi ATP menurun sehingga terjadi jejas sel dikarenakan keberlangsungan hidup sel tergantung pada metabolisme oksidatif di mitokondria [21].

Kesimpulan

Rerata kerusakan sel (*nekrosis*) jantung tikus betina kelompok P1, P2, dan P3 mengalami peningkatan dibandingkan dengan kelompok kontrol. Namun berdasarkan hasil uji ANOVA menunjukkan bahwa $P > 0.05$ artinya kelompok perlakuan tikus P1, P2, dan P3 tidak berbeda nyata dengan kelompok kontrol. Hal ini menunjukkan bahwa pemberian EMSA Selama 90 hari (paparan subkronik) pada tikus wistar betina baik dengan takaran dosis 250 mg/KgBB, dosis 500 mg/KgBB, dan dosis 1000 mg/KgBB tidak berpengaruh atau tidak ada efek yang ditimbulkan terhadap kerusakan sel (*nekrosis*) jantung pada tikus wistar betina, sehingga EMSA aman digunakan disondekan pada tikus wistar betina.

Terima Kasih

Penelitian ini mendapat dana dari Kementrian Riset dan Teknologi Pendidikan Tinggi (Kemenristek DIKTI) dengan Surat Perjanjian Nomor: 020/SP2H/P/K7/KM/2016, Tanggal 25 April 2016.

Daftar Pustaka

- [1] Murtini, S., Murwani, R., Satrija, F. dan Malole. 2006. Penetapan Rute Inokulasi Dan Dosis Inokulasi Pada Telur Ayam Berembrio Sebagai Media Uji Khasiat Ekstrak Benalu Teh. *JITV*. 11: 137-143.
- [2] Athiroh, N., Permatasari, N., Sargowo, D., and Widodo, M.A. 2014. Effect of *Scurrula atropurpurea* on Nitric Oxide, Endothelial Damage, and Endothelial Progenitor Cells of DOCA-salt Hypertensive Rats. *Iranian Journal of Basic Medical Sciences Vol. 17 No.8*, page: 622-625
- [3] Athiroh, N., and Permatasari, 2012. Mechanism of Tea Mistletoe Action on Blood Vessels. *Medicinal Journal Brawijaya.*, 27(1), 1-4.
- [4] Athiroh, N., Widodo, M.A., dan Widjajanto, E. 2000. Efek *Scurulla oortiana* (Benalu Teh) dan *Macrosolen javanus* (Benalu Jambu Mawar) terhadap Kontraktilitas Pembuluh Darah Arteri Ekor Tikus Terpisah dengan atau tanpa Endotel. [Thesis]. Universitas Brawijaya, Malang.
- [5] Athiroh, N. 2009. Kontraktilitas Pembuluh Darah Arteri Tikus Terpisah dengan atau tanpa Endotel Setelah Pemberian Ekstrak *Scurrula oortina* (Benalu Teh). *Jurnal Berkala Hayati Edisi Khusus D 3*, 31-34.
- [6] Athiroh, N., and Sulistyowati, E. 2013. *Scurulla atropurpurea* Increases Nitric Oxide and Decreases Malondialdehyde in Hypertensive Rats. *Jurnal Universa Medicina*. 32 (1), 44-50.
- [7] Athiroh, N., Permatasari, N., Sargowo, D., and Widodo, M.A. 2014. Antioxidative and Blood Pressure-Lowering Effects of *Scurrula atropurpurea* on Deoxycorticosterone Acetate-Salt Hypertensive Rats. *Biomarkers and Genomic Medicine* 6 (1), 32-36.
- [8] Shofiyah, N., Athiroh, N., Santoso, H. 2016. Kajian Subkronik Ekstrak Metanolik *Scurrula atropurpurea* (Bl.) Dans Terhadap Kadar Trigliserida Pada Tikus Wistar Betina. *e-Jurnal Ilmiah Biosainstropis (BIOSCIENCE-TROPIC)*. 2(2):30-35.
- [9] Fatimah, H., Athiroh, N., Santoso, H. 2017. Pemberian Ekstrak Metanolik *Scurrula atropurpurea* (Bl.) Dans Secara Subkronik Terhadap Protein Total dan Albumin Tikus Wistar Betina. *e-Jurnal Ilmiah Biosainstropis (BIOSCIENCE-TROPIC)*. 2(2):49-54.

- [10] Indah, N., Athiroh, N., Santoso, H. 2017. Pemberian Subkronik Ekstrak Metanolik *Scurrula atropurpurea* (Bl.) Dans Terhadap Kadar Kreatinin Tikus Wistar. *e-Jurnal Ilmiah Biosainstropis(BIOSCIENCE-TROPIC)*. 2(2):42-48.
- [11] Hikmah, U., Athiroh, N., Santoso, H. 2017. Kajian Subkronik Ekstrak Metanolik *Scurrula atropurpurea* (Bl.) Dans Terhadap Serum Glutamat Oxaloacetic Transminase (SGOT) Tikus Wistar. *e-Jurnal Ilmiah Biosainstropis (BIOSCIENCE-TROPIC)*. 2(2):30-35.
- [12] Argus, M., Athiroh, N., Santoso, H. 2016. Paparan 28 Hari Ekstrak Metanolik *Scurrula atropurpurea* (Bl.) Dans Terhadap Kadar SGPT Tikus Wistar Betina. *e-Jurnal Ilmiah Biosainstropis(BIOSCIENCE-TROPIC)*. 2(1):53-58.
- [13] Herman, R., 2009, *Buku ajar Fisiologi Jantung*, Penerbit Buku Kedokteran EGC, pp. 1, 2, 9, 10.
- [14] Janssen W. 1984. *Forensic Histopathology*. Springer verlag. Hamburg.
- [15] Sjaifullah, M, N. 2010. *Evaluasi Fungsi Ginjal Secara Laboratorik (Laboratoric Evaluation on Renal Function)*. Lab SMF Ilmu Kesehatan UNAIR. RSUD Dr. Soetomo Surabaya.
- [16] Athiroh, N., and Sulistyowati, E. 2015. Evaluation of Methanolic Extract of *Scurrula atropurpurea* (Bl.) Dans Sub-Chronic Exposure On Wistar Rat Liver. *American-Euroasian Network for Scientific Information Journal, Vol. 9 No.23, Pages: 245-250*.
- [17] Athiroh, N., and Doti, W. 2017. Study Of Superoxide Dismutase And Malondialdehyde Concentrations In Mice After Administration Of Methanolic Extract Of *Scurrula atropurpurea* (Bl.). *Jurnal Kedokteran Hewan 11(1), 19-22*.
- [18] Amaliyah dan Fira, R. 2015. Uji Toksisitas Subkronik Ekstrak Air Daun Katuk (*Sauropus androgynus* (L.) Merr) Terhadap Berat Jantung Dan Histologi Jantung Tikus Putih (*Rattus noveregicus*) Betina. Skripsi. Fakultas Sains dan Teknologi Universitas Islam Negeri Maulana Malik Ibrahim Malang.
- [19] Lu and Frank C. 2010. *Toksikologi Dasar*. UI Press. Jakarta.
- [20] Boya, R.D. 2011. Pengaruh Ekstrak Pasak Bumi (*Eurycoma longifolia* Jack) Terhadap Struktur Histologi Sel Hepar Mencit Yang Dipaparkan Parasetamol. Skripsi. Universitas Sebelas Maret.
- [21] Nirwana dan Galuh, I. 2014. Uji Toksisitas Subkronik Ekstrak Etanol Kulit Buah Manggis (*Garcinia mangostana*) Terhadap Sel Hepar Tikus (*Rattus norvegicus*) Galur Wistar. Tugas Akhir. Fakultas Kedokteran: Universitas Brawijaya Malang.