

Profil Histopatologi Otot Jantung pada Tikus Hipertensi (Doca-Garam) yang Dipapar Kombinasi Ekstrak Metanolik Benalu Teh Dan Benalu Mangga (EMBTBM)

by Nour Athiroh Abdoes Sjakoe

Submission date: 03-Feb-2023 11:29AM (UTC+0700)

Submission ID: 2005305266

File name: s_Hipertensi_Doca-Garam_yang_Dipapar_Kombinasi_Annisatul_dkk.pdf (287.79K)

Word count: 3825

Character count: 23341

JURNAL METAMORFOSA

Journal of Biological Sciences

eISSN: 2655-8122

<http://ojs.unud.ac.id/index.php/metamorfosa>

Profil Histopatologi Otot Jantung pada Tikus Hipertensi (Doca-Garam) yang Dipapar Kombinasi Ekstrak Metanolik Benalu Teh Dan Benalu Mangga (EMBTBM)

Cardiac Muscle Histopathological Profile in Hypertensive Rats (Doca-Salt) Exposed to A Combination Of Methanolic Extract Of Tea Mistletoe And Mango Mistletoe (CTMMM)

Annisatul Hakimah¹, Nour Athiroh Abdoes Sjakoe^{2*}, Nurul Jadid Mubarakati³

^{1,2,3} Program studi Biologi, Fakultas MIPA, Universitas Islam Malang, Malang

*Email: nour.athiroh@unisma.ac.id

INTISARI

Famili Loranthaceae merupakan golongan jenis herbal dari kelompok benalu yang berpotensi sebagai antihipertensi. Tujuan dari penelitian ini yaitu mengetahui profil histopatologi jantung pada tikus hipertensi dengan paparan kombinasi ekstrak metanolik benalu teh dan mangga, metode yang digunakan adalah rancangan acak lengkap sebanyak 25 ekor tikus, dibagi menjadi 5 kelompok yaitu kontrol (-) merupakan kelompok tikus sehat, sedangkan kontrol (+) adalah kelompok tikus hipertensi, serta perlakuan I (kelompok tikus dengan pemberian dosis DOCA-garam 15mg/KgBB + 50 mg/KgBB EMBTBM), perlakuan II (kelompok tikus dengan pemberian dosis DOCA-garam 15mg/KgBB + 100 mg/KgBB EMBTBM) dan perlakuan III (kelompok tikus dengan pemberian dosis DOCA-garam 15mg/KgBB + 200 mg/KgBB EMBTBM). Masing-masing kelompok terdiri dari lima ulangan. Uji ANOVA *one way* dipilih dalam analisis data dengan aplikasi JAMOVI. Diameter sel otot jantung tikus dihitung menggunakan aplikasi IMAGE J. Penelitian ini membuktikan bahwa profil histopatologi jantung pada tikus hipertensi dengan paparan EMBTBM selama 14 hari terdapat kondisi nekrosis dan pelebaran diameter sel otot pada jantung dengan hasil analisis yang berbeda nyata antara kelompok K+ dengan K- serta PI, PII, dan PIII. Oleh karena itu, hasil analisis menunjukkan p-value < 0.05 maka dapat disimpulkan bahwa EMBTBM mampu menurunkan jumlah nekrosis sel serta mengecilkan ukuran diameter sel otot pada jantung.

Kata kunci: Hipertensi, Otot Jantung, Histopatologi, EMBTBM.

ABSTRACT

The Loranthaceae family is a class of herbal species from the mistletoe group that has the potential as antihypertensive. The purpose of this study was to determine the histopathological profile of the cardiac in hypertensive rats with exposure to a combination of tea and mango mistletoe methanolic extract, the method used was a completely randomized design of 25 rats, divided into 5 groups, namely control (-) a group of healthy rats, while control (+) is a group of hypertensive rats, as well as treatment I (a group of rats with a dose of DOCA-salt 15mg/KgBB + 50 mg/KgBW CTMMM), treatment II (a group of rats with a dose of DOCA-salt 15mg/KgBB + 100 mg/KgBW CTMMM) and treatment III (a group of rats with a dose of DOCA-salt 15mg/KgBB + 200 mg/KgBW CTMMM). Each group consisted of five replications. One way ANOVA test was selected in data analysis with the JAMOVI application. The diameter of the rat cardiac muscle cells was calculated using the IMAGE J application. This study proved that the histopathological profile of the cardiac in hypertensive rats with exposure to CTMMM for 14 days had necrosis and widening of the diameter of the muscle cells in the cardiac with

the results of the analysis being significantly different between the K+ and K- groups. PI, PII, and PIII. Therefore, the results of the analysis showed p-value <0.05, it can be concluded that CTMMM is able to reduce the number of cell necrosis and reduce the size of the diameter of muscle cells in the cardiac.

Keywords: Hypertension, Cardiac Muscle, Histopathology, CTMMM.

PENDAHULUAN

Famili Loranthaceae termasuk dalam kelompok benalu yang berpotensi sebagai antihipertensi. Berbagai penelitian telah dilakukan untuk membuktikan peranan benalu sebagai antihipertensi, bahwa famili dari Loranthaceae merupakan benalu semi parasit pada tanaman mangga memiliki khasiat dalam mencegah atau menangani penyakit hipertensi dan anti kanker. Pemakaian bahan alami juga memiliki efek samping yang tidak terlalu keras bagi tubuh karena memanfaatkan metabolit sekunder yang dihasilkan seperti, flavonoid. (Blumenthal,1998).

Molekul yang kehilangan salah satu elektronnya, dimana biasanya elektron berpasangan sehingga jika kehilangan satu elektronnya maka akan memiliki sifat yang reaktif dan la⁴, yang biasa disebut dengan radikal bebas. Tubuh yang telah terkena radikal bebas akan terdapat reaksi berantai yang disebabkan dari radikal bebas yang akan menimbulkan kerusakan. Kerusakan yang ditimbulkan yaitu stress oksidatif meliputi inflamasi, gangguan sistem pernapasan, artritis, jantung⁷anker dll. (Fauziah *et al.*, 2021)

Menurut penelitian Artanti *et al.*, (2006) sejumlah tanaman obat yang mengandung flavonoid telah di laporkan memiliki aktivitas antioksidan, antibakteri, antivirus, antiradang, antialergi da¹⁶antikanker, di antaranya benalu mangga. Flavonoid diketahui mampu menghambat mediator inflamasi sehingga dapat mencegah timbulnya kerusakan pada jaringan (Yogini *et al.*, 2021). Beberapa tumbuhan dari jenis benalu dapat memberikan keuntungan yang besar apabi⁸ dikembangkan dengan baik serta khasiatnya yang cukup menjanjikan dan masih membutuhkan eksplorasi lebih lanjut. Benalu berpotensi sebagai produk fitofarmaka, tanaman ini juga biasa dikonsumsi dalam bentuk sediaan tradisional (jamu). (Artanti *et al.*,2006).

Penggunaan model hewan coba hipertensi telah memberikan informasi mengenai berbagai aspek hipertensi yakni antara lain dalam bidang etiologi, patofisiologi, komplikasi, dan pengobatan. Etiologi hipertensi adalah heterogen, dimana banyak model hewan percobaan telah dikembangkan untuk meniru aspek hipertensi pada manusia (Athiroh dan ⁶ermatasari, 2011). Hipertensi merupakan tekanan darah persisten dimana kondisi tekanan sistolik di atas 140 mmHg dan tekanan diastolik diatas 90 mmHg. Pada kondisi usia lanjut, hipertensi diartikan sebagai kondisi tekanan sistolik 160 mmHg dan tekanan diastolik 90 mmHg (Laevastu and Taivo, 200¹³

Hipertensi dibagi menjadi tiga lapisan yaitu: Lapisan Luar (*Epikardium*), lapisan tengah (*Miokardium*), lapisan dalam (*Endokardium*). Lapisan luar jantung ¹³ memiliki permukaan yang licin dan lunak, serta merupakan lapisan viseral perikardium serosa yang terdiri dari mesotelium dan jaringan ikat lunak. Lapisan tengah jantung merupakan penanggungjawab terjadinya proses pemompaan jantung secara tidak sadar (*Involuter*), mengisi sekitar 95% struktur dinding jantung. Lapisan dalam jantung merupakan lapisan tipis endotelium yang berfungsi untuk membungkus jantung, selain itu juga sebagai pelindung lapis¹¹ tipis jaringan ikat jantung (Hidayati, 2017). Nekrosis pada sel jantung biasanya ditandai dengan adanya inti sel jantung yang terlihat menyusut, batasnya tidak teratur dan berwarna gelap yang merupakan ciri inti piknotik, setelah itu inti sel jantung akan pecah dan berubah menjadi segmen-segmen dalam hal ini dinamakan kerioreksis, inti sel akan memudar dan mulai tidak terlihat akibat kehilangan kemampuan untuk diwarnai dinam⁵ kariolisis (Price and Wilson, 1995).

Berdasarkan uraian tersebut, maka perlu dilakukan penelitian yang lebih intensif mengenai pengujian profil histopatologi otot jantung tikus hipertensi dengan paparan

kombinasi ekstrak metanolik benalu teh dan mangga, sehingga potensi tumbuhan ini sebagai bahan baku obat untuk pencegahan maupun pengobatan berbagai penyakit dapat lebih dikembangkan dengan maksimal.

BAHAN DAN METODE

Komisi Etika Penelitian Fakultas Kedokteran Universitas Islam Malang (*Ethical Clearance*) No. 006/LE.001/IV/03/2020. Rancangan Acak Lengkap merupakan metode eksperimental yang digunakan dalam penelitian ini. EMBTBM dipaparkan pada tikus wistar jantan dan uji histopatologi jantung tikus wistar jantan.

Penelitian ini menggunakan 25 ekor tikus dengan 5 kelompok yakni Kontrol (-) merupakan kelompok tikus yang sehat at 5 tidak diberikan perlakuan apapun. Sedangkan kelompok Kontrol (+) merupakan kelompok tikus yang sakit hipertensi dengan pemberian DOCA-Garam (15 mg/kgBB), PI (kelompok tikus dengan pemberian dosis DOCA-garam 15mg/KgBB + 50 mg/KgBB EMBTBM), PII (kelompok tikus dengan pemberian dosis DOCA-garam 15mg/KgBB + 100 mg/KgBB EMBTBM), dan PIII (kelompok tikus dengan pemberian dosis DOCA-garam 15mg/KgBB + 200 mg/KgBB EMBTBM) dengan masing-masing kelompok 5 kali ulangan. Menurut BPOM (2014) bahwa setiap dosis perlakuan minimal menggunakan 5 ulangan. Tikus wistar jantan (*Rattus norvegicus*) memiliki kelebihan dalam hal sensitivitas dibandingkan dengan tikus lainnya. Selain itu tikus ini juga mempunyai sistem metabolisme sediaan uji yang serupa dengan manusia. Pemberian sediaan uji EMBTBM (subkronik) bertujuan untuk menguji sediaan secara klinis dalam bentuk sekali pakai dan berulang-ulang dalam waktu kurang dari 1 minggu (BPOM, 2014).

Penelitian ini dilaksanakan pada bulan Juni - Oktober 2020 di Laboratorium *Animal House* FMIPA Universitas Islam Malang, Laboratorium Ekologi FMIPA Universitas Islam Malang, Laboratorium Histopatologi Anatomi Fakultas Kedokteran Universitas Brawijaya, Laboratorium Balai Materia Medica Batu, Jawa Timur, dan Laboratorium Pusat Fakultas Kedokteran Universitas Islam Malang.

Pembuatan Kombinasi Ekstrak Metanolik Benalu Teh dan Benalu Mangga

Bagian benalu yang dimanfaatkan adalah daun, sebelum dijadikan sediaan, daun terlebih dahulu ditimbang berat basah dan berat keringnya. Kemudian dihilangkan kandungan airnya menggunakan oven dengan suhu 40^o-60^o C. Daun dihaluskan dengan blender sampai menjadi bubuk simplisia (Athiroh & Sulistyowati, 2013).

Metode maserasi merupakan teknik ekstraksi yang digunakan dalam pembuatan sediaan benalu teh dan benalu mangga. Maserasi diawali setelah terbentuk simplisia bubuk, kemudian ditimbang dan dilarutkan bersama methanol 90% ke dalam botol. Larutan dikocok selama ±1 jam sampai homogen. Setelah itu simplisia bubuk yang sudah dikocok didiamkan selama 24 jam sampai larutan simplisia mengendap menjadi dua lapisan. Hal ini bertujuan agar zat aktif yang terkandung didalam daun benalu teh dan daun benalu mangga dapat memecah dinding selnya sehingga zat aktif dapat ditarik oleh pelarut methanol. Setelah 24 jam lapisan supernatant (Lapisan atas) akan ditampung, dan dilanjutkan dengan tahap ekstraksi penguapan pelarut methanol menggunakan *rotary evaporator*. Supernatant merupakan larutan yang didalamnya terkandung zat aktif flavonoid (quersetin) daun benalu teh dan benalu mangga dalam pelarut methanol (Athiroh & Sulistyowati, 2013; Athiroh, *et al.*, 2014).

Pemeliharaan Hewan Coba

Tikus wistar jantan dipelihara dengan memberikan makan serta minum sesuai standart laboratorium. Proses aklimatisasi dilakukan selama 1 minggu agar tikus dapat beradaptasi dengan lingkungan baru. Setelah itu, penimbangan berat badan tikus guna menentukan dosis EMBTBM. Penimbangan berat badan tikus dilakukan setiap satu minggu sekali untuk menentukan volume dosis yang diberikan.

Paparan EMBTBM

Tikus wistar jantan pada kelompok Kontrol (-) merupakan kelompok tikus yang

sehat atau tidak diberikan perlakuan apapun. Sedangkan Kontrol (+) merupakan kelompok tikus yang sakit hipertensi dengan pemberian DOCA-Garam (15 mg/kgBB) sebagai pemicu hipertensi, PI (kelompok tikus hipertensi dengan pemberian DOCA-garam 15mg/KgBB dan paparan 50 mg/kgBB EMBTBM), PII (kelompok tikus hipertensi dengan pemberian DOCA-garam 15mg/KgBB dan paparan 100 mg/kgBB EMBTBM), dan PIII (kelompok tikus hipertensi dengan pemberian DOCA-garam 15mg/KgBB dan paparan 200 mg/kgBB EMBTBM).

Pembedahan Hewan Uji

Tikus wistar jantan yang telah dipelihara selama 28 hari, kemudian dilakukan pembedahan guna mengetahui hasil penelitian. Masing-masing kelompok tikus di bius secara bergantian dengan cairan anestesi ketamin sampai tikus pingsan. Setelah itu, baru dilakukan pembedahan menggunakan gunting bedah sampai kulit bagian badan tikus terbuka. Lalu pengambilan organ jantung secara hati-hati sesuai urutan perlakuan.

Observasi Histopatologi

Organ jantung dibuat menjadi preparat histologi dengan ketebalan 5 μ m dan dilakukan pewarnaan Hematoxylin dan eosin (H&E). Diamati pada lapisan miokardium ventrikel kiri.

Analisis Data

Hasil yang diperoleh dalam bentuk data kemudian dianalisis menggunakan uji *One Way ANOVA* dengan aplikasi Jamovi versi 1.1.9.0.

HASIL DAN PEMBAHASAN

Hasil Pengamatan Histopatologi Nekrosis Sel Otot Jantung

Pada penelitian kali ini menggunakan organ jantung lapisan miokardium ventrikel kiri karena tersusun atas banyak sel otot jantung (kardiomyositus). Pada sel otot jantung terdapat gelondong atau nukleus (inti sel) serta memiliki mitokondria lebih berlimpah diantara miofibril-miofibrilnya daripada sel otot rangka ($\pm 23\%$ volume sel). Ketika sistol otot ventrikel berkontraksi dan berelaksasi ketika diastol. Setelah dilakukan pengamatan Histopatologi

Nekrosis Sel Jantung pada tikus wistar jantan yang hipertensi dengan paparan EMBTBM, kondisi nekrosis biasanya ditandai dengan pengerutan inti sel otot jantung, maka didapatkan hasil yang ditabulasikan berdasarkan perlakuan dari masing-masing kelompok yang disajikan dalam bentuk tabel sebagai berikut.

Tabel 1. Rerata Jumlah Nekrosis Sel Otot Jantung pada Tikus

No.	Perlakuan	Ulangan			Rerata \pm SD
		1	2	3	
1.	K-	18	18	13	16,33 \pm 2,89 ^a
2.	K+	20	26	23	23,00 \pm 3,00 ^b
3.	PI	10	15	12	12,33 \pm 2,52 ^a
4.	PII	15	12	14	13,67 \pm 1,53 ^a
5.	PIII	14	7	9	10,00 \pm 3,61 ^a

Keterangan :

K- = Kelompok tikus Sehat

K+ = Kelompok tikus hipertensi

PI = Kelompok tikus hipertensi dengan pemberian DOCA-garam 15mg/KgBB serta paparan 50mg/KgBB EMBTBM.

PII = Kelompok tikus hipertensi dengan pemberian DOCA-garam 15mg/KgBB serta paparan 100mg/KgBB EMBTBM.

PIII = Kelompok tikus hipertensi dengan pemberian DOCA-garam 15mg/KgBB serta paparan 200mg/KgBB EMBTBM.

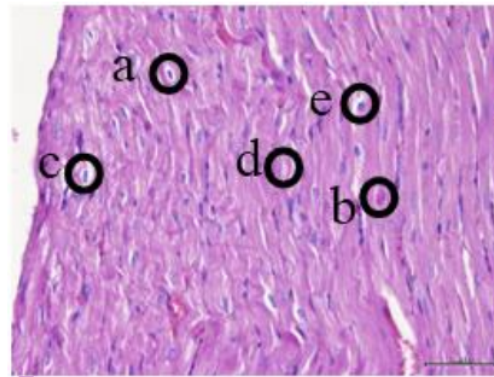
Hasil analisis jumlah sel otot jantung yang mengalami nekrosis pada tikus wistar jantan (*Rattus norvegicus*) hipertensi dengan paparan EMBTBM, menunjukkan bahwa terdapat perbedaan yang sangat sangat nyata terhadap semua kelompok terutama antara kelompok kontrol positif (K+) dengan kelompok kontrol negatif (K-), serta PI, PII, dan PIII. Hal ini dibuktikan dengan hasil uji *One Way ANOVA* bahwa ($p < 0.002$), yakni terdapat perbedaan yang sangat sangat signifikan antara K+ (*inducer*) dengan kelompok K- dan semua kelompok perlakuan yang diberi EMBTBM selama 14 hari dengan dosis yang berbeda-beda yakni P1 (50 mg/KgBB), P2 (100 mg/KgBB), dan P3 (200 mg/KgBB). Sehingga dapat diinterpretasikan bahwa pemaparan Kombinasi Ekstrak Metanolik Benlau Teh dan Benalu Mangga (EMBTBM) dapat menurunkan jumlah rerata nekrosis sel

pada organ jantung tikus hipertensi (DOCA-Garam). Ketiga variasi dosis mempunyai potensi yang sama dalam menurunkan jumlah nekrosis sel pada Jantung (*ventrikel kiri*) ditandai dengan (^a) yang menunjukkan bahwa tidak perbedaan yang nyata antara ketiga varian dosis dalam menurunkan jumlah nekrosis pada organ jantung. Namun dosis yang paling optimum adalah dosis kedua yakni 100 mg/KgBB karena dapat menurunkan jumlah nekrosis pada organ jantung khususnya bagian ventrikel kiri lebih rendah dari nilai K-.

Berdasarkan tabel 2 di atas menunjukkan bahwa ¹⁰ jadi perbedaan yang sangat-sangat nyata antara kelompok K+ dengan semua kelompok perlakuan. Perbedaan yang sangat signifikan ditunjukkan dengan jumlah rerata nekrosis 23.00 sel, sedangkan pada semua kelompok perlakuan memiliki rentang nilai rerata nekrosis antara 16.33 - 10.00 sel. Oleh karena itu, pada tabel 2 tersebut tanda signifikansi ditunjukkan dengan (^b) yang berarti ³ mempunyai perbedaan yang sangat-sangat nyata antara kelompok K+ dengan K-, P1, P2, dan P3.

Hasil Pengamatan Gambaran Histopatologi Nekrosis Sel Otot Jantung

Kerusakan sel (nekrosis) yang dipengaruhi oleh beberapa penyakit yakni salah satunya adalah hipertensi dapat mengubah struktur dan jaringan sel, sehingga mengakibatkan kemungkinan yang fatal yaitu kematian sel. Nekrosis biasanya terdiri dari tiga fase yakni piknosis, karioreksi, dan kariolisis. Adapun Gambaran dari histopatologi antomi nekrosis sel jantung (*ventrikel kiri*) pada tikus hipertensi yang terpapar EMBTBM yakni sebagai berikut:



Gambar 1. Gambaran Histopatologi Sel Otot Jantung (*ventrikel kiri*) pada Tikus Kelompok Kontrol (+). A. Inti sel otot jantung yang mengalami piknosis, B. Inti sel otot jantung yang mengalami inflamasi, C. Inti sel otot jantung yang mengalami karioreksis, D. Inti sel otot jantung yang mengalami kariolisis, E. Inti sel otot jantung normal.

Berdasarkan pengamatan gambaran histopatologi sel otot jantung pada bagian *ventrikel kiri* pada tikus dengan 400x perbesaran mikroskop trinokuler menunjukkan bahwa terdapat tanda-tanda nekrosis (kerusakan sel) akibat pemaparan model hipertensi menggunakan *Deoxycorticosterone acetate* (DOCA) dengan dosis 15 mg/KgBB dan NaCl 2%. Pada gambar 5.2 di atas merupakan gambaran histopatologi jantung kelompok kontrol (+), terdapat nekrosis (kerusakan sel) pada jantung (*ventrikel kiri*) dalam jumlah rerata yang relatif lebih banyak nekrosis dari pada jumlah rerata sel yang normal. Hal ini seperti yang ditunjukkan oleh lingkaran berwarna hitam, bahwa nekrosis terdiri dari tiga macam yakni piknosis, karioreksi, dan kariolisis. Nekrosis biasanya ditandai dengan inti piknotik yang merupakan pengerutan inti akibat dari homogenisasi sitoplasma dan peningkatan eosinofilik. Setelah terjadi inti piknotik, inti jantung dapat hancur dan meninggalkan pecahan-pecahan zat kromatin yang tersebar di dalam sel, proses ini disebut karioreksi. Inti sel yang mati kehilangan kemampuan untuk diwarnai dan menghilang, proses ini disebut kariolisis. Gambar 1 juga menunjukkan adanya

inflamasi yang disebabkan karena paparan DOCA-Garam sebagai model hipertensi. Inflamasi juga disebabkan karena radikal bebas didalam tubuh yang nantinya juga berdampak terhadap peningkatan jumlah nekrosis sel khususnya pada organ jantung (ventrikel kiri).

Hasil Pengukuran Diameter Sel Otot Jantung (Ventrikel Kiri)

Setelah dilakukan pengukuran diameter sel Otot jantung (ventrikel kiri) pada tikus wistar jantan (*Rattus norvegicus*) yang hipertensi dan dipapar EMBTBM, maka didapatkan hasil yang ditabulasikan berdasarkan perlakuan dari masing-masing kelompok yang disajikan dalam bentuk tabel sebagai berikut.

Tabel 2. Rerata Pengukuran Diameter Sel Otot Jantung (ventrikel kiri) pada Tikus

No	Perlakuan	Ulangan			Rerata ± SD
		1	2	3	
1.	K-	1,0 4	0,7 9	0,8 5	0,90±0,13 a
2.	K+	1,1 4	1,0 4	1,0 9	1,09±0,05 b
3.	PI	0,7 5	0,9 0	0,9 7	0,87±0,11 a
4.	PII	0,9 3	1,0 9	0,8 5	0,96±0,12 a
5.	PIII	0,8 6	0,8 7	0,8 6	0,86±0,01 a

Keterangan :

K- = Kelompok tikus Sehat

K+ = Kelompok tikus hipertensi

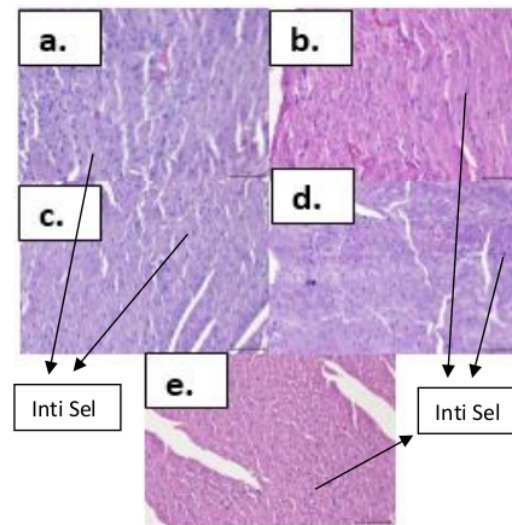
PI = Kelompok tikus hipertensi dengan pemberian DOCA-garam 15mg/KgBB serta paparan 50mg/KgBB EMBTBM.

PII = Kelompok tikus hipertensi dengan pemberian DOCA-garam 15mg/KgBB serta paparan 100mg/KgBB EMBTBM.

PIII = Kelompok tikus hipertensi dengan pemberian DOCA-garam 15mg/KgBB serta paparan 200mg/KgBB EMBTBM.

Berdasarkan gambar table 3 diatas dapat dilihat tidak ada perbedaan yang signifikan pada kelompok K+ (*inducer*) dengan semua kelompok perlakuan. Perbedaan yang ditunjukkan dengan jumlah rerata diameter sel kelompok K+ (*inducer*) yaitu 1.09 μ m, sedangkan pada semua

kelompok perlakuan memiliki rentang nilai rerata diameter sel antara 0.86 – 0.96 μ m. Oleh karena itu, pada histogram tersebut tanda signifikansi d³ menunjukkan dengan (b) yang berarti mempunyai perbedaan yang nyata antara kelompok K+ dengan K-, P1, P2, dan P3. Akan tetapi secara tidak langsung pemberian model hipertensi (DOCA-Garam) dapat memperlebar diameter sel otot jantung walaupun tidak signifikan, hal ini disebabkan karena respon peningkatan tekanan darah pada hipertensi kronis menyebabkan perubahan struktural dan fungsional secara spesifik (Devereux *et al.* 2015). Model tikus hipertensi kami ditandai dengan remodeling jantung kiri. Karakteristik meliputi peningkatan diameter sel pada organ jantung bagian ventrikel kiri, ketebalan dinding ventrikel kiri yang menunjukkan peningkatan pada gambar ekokardiogram, sedangkan pemendekan fraksi ventrikel kiri dan fraksi ejeksi menurun. Pengamatan histologi mengidentifikasi diameter kardiomyosit yang membesar. Kehadiran hipertrofi ventrikel kiri (LVH) dan disfungsi jantung merupakan komplikasi umum dari hipertensi arteri, dan sebagai indikator kerusakan organ akhir (Sulistyowati *et al.* 2017).



Gambar 2. Gambaran Histopatologi Sel Otot Jantung Ventrikel Kiri Tikus dengan Perlakuan K-, K+, PI, PII, dan PIII pada Pengukuran Diameter 50 μ m.

Keterangan:

- a.) Kontrol (-)
- b.) Kontrol (+)
- c.) P I = 50mg/KgBB
- d.) P II = 100mg/KgBB
- e.) P III = 200mg/KgBB

Berdasarkan pengamatan pengukuran diameter sel otot jantung pada tikus wistar jantan menggunakan 400x perbesaran menunjukkan bahwa terdapat perbedaan namun tidak terlalu signifikan pada kelompok yang dipapar model hipertensi menggunakan *Deoxycorticosterone acetate* (DOCA) dengan dosis 15 mg/KgBB dan NaCl 2% dalam hal ini adalah kelompok kontrol positif dengan semua kelompok perlakuan dan kontrol negatif. Pada gambar 2 diatas merupakan gambaran histopatologi otot jantung pada semua kelompok, dapat dilihat pada gambar yang ditunjukkan oleh panah berwarna hitam bahwa diameter sel antara kelompok kontrol baik negatif maupun positif serta semua kelompok perlakuan memiliki perbedaan namun tidak terlalu signifikan. Hal ini seperti yang ditunjukkan oleh gambar diatas, bahwa diameter antara seluruh kelompok terdapat perbedaan yang tidak signifikan seperti pada hasil analisis sebelumnya. Sehingga, mengindikasikan bahwa terjadi kondisi hipertensi pada tikus yang dipapar model hipertensi menggunakan *Deoxycorticosterone acetate* (DOCA) dengan dosis 15 mg/KgBB dan NaCl 2% tidak terlalu parah, serta pemberian EMBTBM sangat efektif dalam menurunkan kadar hipertrofi pada organ jantung bagian ventrikel kiri.

Dalam hal ini, ekstrak metanolik kombinasi benalu teh dan benalu mangga dapat menghambat hipertrofi ventrikel kiri dan disfungsi ventrikel kiri melalui mekanisme NADPH oksidase yang dapat menghambat pembentukan stres oksidatif. EMBTBM dapat menghambat hipertrofi jantung melalui mekanisme yang mungkin melibatkan pengurangan pembentukan stres oksidatif yang dihasilkan oleh jalur oksidase NADPH. Pengobatan menggunakan EMBTBM dapat menurunkan tekanan darah secara efisien dan membalikkan remodeling ventrikel pada kasus hipertensi. Mekanisme tersebut kemungkinan

terkait dengan efek penghambatan EMBTBM dalam pembentukan ROS melalui jalur NADPH oksidase jantung. Studi ini juga menunjukkan peningkatan kadar antioksidan endogen jantung dengan pemberian EMBTBM. Oleh karena itu, temuan ini dapat memberikan dasar teoritis untuk menggunakan EMBTBM dalam pengobatan hipertensi dan hipertrofi miokardnya. EMBTBM mungkin menjadi kandidat baru untuk obat kardioprotektif untuk pasien dengan penyakit pembuluh darah hipertensi. Penemuan ini harus menjadi penting untuk kemajuan dalam penelitian praklinis dan klinis.

KESIMPULAN

Berdasarkan hasil dan pembahasan tentang Profil Histopatologi Otot Jantung pada Tikus Hipertensi, maka dapat disimpulkan bahwa pemberian paparan EMBTBM pada tikus wistar jantan (*Rattus novergicus*) dengan dosis 50 mg/KgBB, 100 mg/KgBB, dan 200 mg/KgBB dapat menurunkan jumlah nekrosis sel jantung pada tikus hipertensi (DOCA-Garam) serta dapat mengecilkan diameter sel organ jantung (ventrikel kiri) pada tikus hipertensi (DOCA-Garam).

UCAPAN TERIMA KASIH

Ucapan terimakasih diberikan kepada LLDIKTI 7 – RISBANG 187/ SP2H/ LT/ DRPM/ 2020 Tanggal 09 Maret 2020. PT – LLDIKTI 7 017/ SP2H/ LT – MULTI/ LL7/ 2020 Tanggal 17 Maret 2020. Peneliti – LPPM 199/ G 164/ U.LPPM/ K/ B.07/ VIII/ 2020 Tanggal 07 Agustus 2020. Ketua Peneliti Dr. Nour Athiroh A.S., S.Si., M.Kes.

DAFTAR PUSTAKA

- Artanti, N., Y. Ma'arifa, and M. Hanafi. 2006. Isolation and identification of active antioxidant compound from star fruit mistletoe *Dendrophthoe pentandra* (Ethanol extract). *Journal of applied sciences*, 6(8)1659-1663.
- Athiroh, N., and E. Sulistyowati. 2013. *Scurrula atropurpurea* Increases Nitric Oxide and Decreases Malondialdehyde in

- Hypertensive Rats. *Jurnal Universa Medicina*. 32(1): 44-50.
- Athiroh, N., and N. Permatasari. 2011. Mekanisme *Deoxycorticosterone Acetate* (Doca)-Garam Terhadap Peningkatan Tekanan Darah Pada Hewan Coba. *El-Hayah*. 1(4): 199-213.
- Blumenthal, M. 1998. The Complete German Commission E Monographs: Therapeutics Guideto Herbal Medicines. Texas: Integrative Medicine Communications. Press.
- BPOM (Badan Pengawas Obat dan Makanan). 2014. Pedoman Uji Toksisitas Nonklinik secara *In Vivo*. BPOM. Chem Pharm Bull, Jakarta.
- Devereux, R. B., C. N. Bang, M. J. Roman, V. Palmieri, K. Boman, E. Gerds, M. S. Nieminen, V. Papademetriou, K. Wachtell, D. A. Hille, B. Dahlhof. 2015. Left Ventricular Wall Stress-Mass-Heart Rate Product and Cardiovascular Events in Treated Hypertensive Patients: LIFE Study. Hypertension. *National Library of Medicine*. 66(5): 945-953.
- Fauziah, A., S. K. Sudirga, dan N. M. S. Parwanayoni. 2021. Uji Antioksidan Ekstrak Daun Tanaman Leunca (*Solanum nigrum* L.). *Metamorfosa : Journal of Biological Sciences*, 8(1): 28-34.
- Hidayati, D. M. N., N. Athiroh, H. Santoso. 2017. Histopathologic Profile in the Heart Tissue of 90-Days Sub-Chronic Rats Using Metanolic Extract of *Scurrula atropurpurea* (BI.). *E-Jurnal Ilmiah Biosaintropis (BIOSCIENCE-TROPIC)*. 3(2): 30-36.
- Laevastu and Taivo. 2005. Mayo Clinic Hipertensi, Mengatasi Tekanan Darah Tinggi. Jakarta: PT Intisari Mediatama. Press.
- Price and Wilson. 1995. Patofisiologi Konsep Klinis Proses Penyakit. Edisi 4. Jakarta: Penerbit Buku Kedokteran EGC. Press.
- Sulistyowati, E., J. H. Hsu, Y. B. Cheng, F. R. Chang, Y. F. Chen and J. L. Yeh. 2017. Indonesian Herbal Medicine Prevents Hypertension-Induced Left Ventricular Hypertrophy By Diminishing NADPH Oxidase-Dependent Oxidative Stress. *National Library of Medicine*, 8(49): 86784-86798.
- Yogini, W. N. A. P. P., N. I. Wiratmini, dan G. N. A. M. Ermayanti. 2021. Gambaran Histologi Lambung Dan Duodenum Mencit (*Mus musculus* L.) Jantan Yang Diberi Ekstrak Daun Kersen (*Muntingia calabura* L.) Setelah Diinduksi Monosodium Glutamat (MSG). *Metamorfosa : Journal of Biological Sciences*, 8(1): 18-27.

Profil Histopatologi Otot Jantung pada Tikus Hipertensi (Doga-Garam) yang Dipapar Kombinasi Ekstrak Metanolik Benalu Teh Dan Benalu Mangga (EMBTBM)

ORIGINALITY REPORT

13%

SIMILARITY INDEX

13%

INTERNET SOURCES

5%

PUBLICATIONS

5%

STUDENT PAPERS

PRIMARY SOURCES

1	journal.unnes.ac.id Internet Source	2%
2	Submitted to Sogang University Student Paper	1%
3	core.ac.uk Internet Source	1%
4	repository.stikesdrsoebandi.ac.id Internet Source	1%
5	repository.ub.ac.id Internet Source	1%
6	www.scribd.com Internet Source	1%
7	www.neliti.com Internet Source	1%
8	www.biota.ac.id Internet Source	1%

9	"Histopathology of Left Ventricular Mice Presented with Electrical Cigarettes (ENDS) and Conventional", 'Universitas Muhammadiyah Surabaya' Internet Source	1 %
10	isainsmedis.id Internet Source	1 %
11	jurnal.farmasi.umi.ac.id Internet Source	1 %
12	日本消化器内視鏡学会 . "第33回日本消化器内視鏡学会総会抄録", 日本消化器内視鏡学会雑誌, 1987 Publication	1 %
13	www.informasikedokteran.com Internet Source	1 %
14	eprints.undip.ac.id Internet Source	<1 %
15	snhrp.unipasby.ac.id Internet Source	<1 %
16	Submitted to Syiah Kuala University Student Paper	<1 %

Exclude quotes On

Exclude matches < 15 words

Exclude bibliography On