

# Studi Sub-Kronik 90 Hari: Profil Histopatologi Pada Jaringan Pulmo Tikus (*Rattus norvegicus*) Akibat Paparan Ekstrak *Scurrula atropurpurea* (Bl.) Dans.

*by* Rakhmawati Fahmiy, Nour Athiroh As

---

**Submission date:** 08-Jul-2020 09:37AM (UTC+0700)

**Submission ID:** 1354819846

**File name:** KUM\_C\_LAMPIRAN\_1.1.b.2.c\_BIOSAINTROPIS\_RAKMA.pdf (230.74K)

**Word count:** 3057

**Character count:** 18495

**Studi Sub-Kronik 90 Hari: Profil Histopatologi Pada Jaringan Pulmo Tikus (*Rattus norvegicus*) Akibat Paparan Ekstrak *Scurrula atropurpurea* (Bl.) Dans.**

**Study of 90 Days Sub Chronic: The Histopathology Profile in The Pulmo Tissue Rats Exposed *Scurrula atropurpurea* (Bl.) Dans. Extraction**

Rakhmawati Fahmiy<sup>1\*</sup>, Nour Athiroh<sup>2\*\*</sup>

<sup>1,2</sup>Jurusan Biologi Fakultas Matematika Ilmu dan Pengetahuan Alam Universitas Islam Malang, Indonesia

**ABSTRAK**

Daun kering benalu *Scurrula atropurpurea* (Bl.) Dans. mengandung antioksidan berupa zat aktif flavonoid (kuersetin, rutin, saponin, dll) yang berfungsi menurunkan nekrosis pulmo. Tujuan penelitian ini yaitu mengetahui pengaruh Ekstak Metanolik *Scurrula atropurpurea* (Bl.) Dans dan (EMSA) terhadap nekrosis pulmo pada uji toksisitas subkronik selama 90 hari. EMSA dibuat melalui proses maserasi dengan metanol dan proses ekstraksi sampai EMSA berbentuk pasta. Subyek penelitian ini adalah 40 tikus betina *Rattus norvegicus* galur wistar yang terbagi dalam 4 kelompok perlakuan, yaitu: Kontrol, P1(250 mg/KgBB), P2(500 mg/KgBB) dan P3(1000 mg/KgBB). EMSA disondegan 5 kali dalam seminggu selama 90 hari. Setelah 90 hari, tikus dikorbkan, semua perlakuan diambil organ pulmo dan diuji histopatologi. Analisis data menggunakan uji *One way ANOVA*. Hasil penelitian menunjukkan EMSA mengandung flavonoid yang menghambat peroksidasi lipid dengan cara meningkatkan aktivasi makrofag sehingga menurunkan inflamasi. Analisis ANOVA menunjukkan rata-rata nekrosis pulmo dosis EMSA dan kontrol tidak beda nyata. Hal ini dikonfirmasi dengan uji histopatologi dosis EMSA yang menunjukkan tidak beda nyata dengan semua perlakuan. Hal tersebut menunjukkan EMSA tidak berpengaruh terhadap nekrosis pulmo tikus betina dan tidak ada efek toksik yang ditimbulkan, sehingga secara uji subkronik 90 hari EMSA dinyatakan aman digunakan sebagai sediaan obat herbal.

**Kata kunci:** *Nekrosis, Pulmo, Benalu teh*

**ABSTRACT**

Leave of *Scurrula atropurpurea* (Bl.) Dans. Contains antioxidants that active substances particularly flavonoids (quercetin, rutin, saponin et.al) used to lower necrosis lungs. The purpose of this study, that is knowing the influence Methanolic Extract *Scurrula atropurpurea* (Bl.) Dans and (MESA) for toxicity test on lungs necrosis sub-chronic for 90 days. MESA is made through maceration with methanol and the extraction process to shaped paste. The subject of this study, 40 female rats *Rattus norvegicus* wistar which are divided into 4 groups: control, P1 (250 mg/KgBW), P2 (500 mg/KgBW) and P3 (1000 mg/KgBW). MESA is fed 5 times a week for 90 days. After 90 days, the rats were sacrificed, all the treatment taken organ lungs and made slides histopathology. Data analysis use *One way ANOVA* test. MESA contain flavonoids that inhibit the concentration of lipids in a way enhance the activation of macrophages thus lowering inflammation in necrosis lungs. Results of the study prove an average dose of EMSA lungs necrosis not the real difference compared to all treatment. This is confirmed with a test MESA dose of histopathology, which show wasn't a real difference with control. It shows the EMSA has no effect against female rat lungs necrosis and no toxic effects posed so sub-chronic test 90 days EMSA declared safe to foundation of the alternative herbal medicine preparations.

**Keywords:** *Necrosis, Pulmo, Mistletoe tea*

<sup>\*)</sup> Rakhmawati Fahmiy, Biologi FMIPA Universitas Islam Malang, Jl. MT. Haryono 193, Malang  
 Tlp. 08970317899 email: [rfahmiy02@gmail.com](mailto:rfahmiy02@gmail.com)

<sup>\*\*)</sup> Dr. Nour Athiroh AS, S.Si., M.Kes., FMIPA Universitas Islam Malang, Jl. MT. Haryono 193, Malang  
 Tlp. 081330017206 email: [nur\\_athiroh\\_mlg@yahoo.co.id](mailto:nur_athiroh_mlg@yahoo.co.id)

Diterima Tanggal 16 Juli 2017 – Publikasi Tanggal 25 Agustus 2017

## Pendahuluan

Pulmo merupakan organ pusat respirasi yang berhubungan dengan sistem sirkulasi darah. Kerusakan pulmo dapat diketahui dengan indikator nekrosis pulmo pada sel pneumosit. Sel pneumosit yang mengalami nekrosis ditandai dengan kerusakan pada membran sel yang terjadi keluarnya isi sel. Tanda lain yang menunjukkan bahwa sel tersebut mengalami nekrosis sel adalah adanya inti sel yang lebih gelap. Hasil ini sesuai dengan penelitian bahwa morfologi sel nekrosis adalah kromatin menggumpal, pembengkakan organel, kerusakan membran sel, dan keluarnya isi sel yang bisa menyebabkan inflamasi [11].

Benalu teh spesies *Scurrula atropurpurea* (Bl.) Dans secara empiris digunakan sebagai obat sakit pinggang, obat melahirkan dan obat kanker [2]. Ekstrak benalu teh mengandung zat aktif flavonoid terutama kuersetin yang berpotensi sebagai obat kanker [13, 4]. Benalu teh secara *invivo* dan *invitro* dapat menurunkan tekanan darah [3, 5]. Dalam uji toksisitas akut pada mencit kadar SOD dan MDA perlakuan EMSA tidak beda nyata dengan kontrol, sehingga dinyatakan aman [6, 7, 9]. Hal tersebut didukung dengan uji toksisitas subkronik (28 hari) pada tikus jantan tidak ada abnormalitas dalam histopatologi. Pada serum albumin, globulin, total protein, enzim *Alanin Transaminase* (ALT), enzim *Aspartate Transaminase* (AST) dosis EMSA tidak beda nyata dengan control [8].

Untuk melihat keamanan sediaan benalu teh, maka perlu dilakukan uji toksisitas subkronik (28 hari). Menurut [1] dan [10] mengatakan bahwa kadar Serum *Glutamate Pyruvic Transaminase* (SGPT) dan Serum *Glutamate Oksaloasetat Transaminase* (SGOT) dalam uji toksisitas subkronik (28 hari) pada tikus yang diberi dosis EMSA tidak berbeda nyata dengan kontrol. Hal tersebut didukung oleh [12, 14, 15] menyebutkan bahwa kadar trigliserida, kreatinin, albumin dan total protein dalam uji toksisitas subkronik (28 hari) pada tikus yang diberi EMSA tidak berbeda nyata dengan kontrol. Jika tikus perlakuan EMSA tidak berbeda nyata dengan kontrol, maka dapat disimpulkan bahwa benalu tidak toksik/ aman digunakan sebagai sediaan obat herbal.

Berdasarkan hal itu perlu dilakukan penelitian mengenai “Studi Subkronik (90 Hari) Ekstrak Metanolik *Scurrula atropurpurea* (Bl.) Dans. Terhadap Nekrosis Pulmo”. Tujuan penelitian ini adalah mengetahui pengaruh pemberian ekstrak metanolik *Scurrula atropurpurea* (Bl.) Dans. (EMSA) terhadap nekrosis pulmo tikus wistar (*Rattus norvegicus*) betina dalam uji toksisitas subkronik (90 hari). Selain itu, data hasil nekrosis pulmo dilakukan untuk mendukung data hasil biokimia klinis pada penelitian sebelumnya.

5

## Material dan Metode

### Bahan dan Alat

Bahan yang diperlukan, yaitu: sekam, pakan tikus (susu pap/ buras), metanol teknis 96%, akuades, sonde, daun kering benalu teh *Scurrula atropurpurea* (Bl.) Dans., anestesi eter, formalin 5%, xylol, alkohol 70%, alkohol 80%, alkohol 95%, parafin, fosfat buffer sulin, H<sub>2</sub>O<sub>2</sub>, 0.3% dalam metanol, sitrat buffer, preparat pulmo.

Alat yang digunakan, yaitu : mikroskop olympus binokuler, minyak emersi untuk perbesaran 1000x, kamera digital canon, kandang tikus 40x30 cm, penutup kandang dari anyaman kawat, botol minum tikus, alat sonde, timbangan digital Weston, oven, blender, gelas kaca, labu erlenmeyer, freezer polytron, rotary vacum evaporator (*steam heated evaporator*), papan bedah/ parafin, alat sectio, jarum untuk fiksasi tikus, spuit injeksi, handscoon, tabung mikrosentrifus untuk menyimpan serum, tabung penyimpanan organ, tempat sampah, kertas label, microtome, gelas objek dan cover glass, microwave, blocking agent, counterstain dengan mayer-hematoksilin.

### Metode

Penelitian ini merupakan penelitian eksperimental, yaitu: *True Experimental Design (Post test- only control grup design)* dengan Rancangan Acak Lengkap (RAL). EMSA dipaparkan pada

tikus 5x dalam seminggu selama 90 hari (subkronis). Pada penelitian ini menggunakan 4 kelompok perlakuan, yaitu: P1 (dosis 250 mg/KgBB), P2 (dosis 500 mg/KgBB), P3 (dosis 1000 mg/KgBB). Untuk setiap kelompok perlakuan dihitung melalui 10 lapangan pandang sajian preparat histologi dan akan dihitung jumlah rata-rata per lapangan pandang. Penelitian ini telah mendapat persetujuan dari komisi etik Fakultas Kedokteran Universitas Brawijaya Malang, Nomor Surat: 369/EC/KEPK/06/2015.

Analisis data yang digunakan analisis ragam *one way* (ANOVA) pada SPSS versi 15. Hasil analisis data akan dipersentase dalam bentuk tabel dan grafik. Apabila diperoleh hasil berbeda nyata maka dilanjutkan dengan uji Duncan dan *Post Hoc*.

## Cara Kerja

### Pembuatan Ekstrak Metanolik *Scurrula atropurpurea* (Bl.) Dans. (EMSA).

Pembuatan Simplisia, daun kering benalu teh *Scurrula atropurpurea* (Bl.) Dans. Daun kering disortasi, dibersihkan, dikeringkan, dihaluskan sampai serbuk (simplisia) dan diekstraksi. Simplisia 100 gram bubuk benalu teh, dilarutkan dengan metanol sampai volume 900 ml. Dikocok dan didiamkan sampai mengendap, lalu diambil (supernatant). Hasil ekstraksi kemudian dievaporasi, sehingga diperoleh ekstrak benalu teh berbentuk pasta [4,17].

### Pemeliharaan Hewan Coba.

Tikus wistar betina berumur 6-8 minggu. Sebelum percobaan dimulai, tikus diaklimatisasi selama  $\pm$  7 hari. Tikus diberi makan dan minum serta dilakukan penimbangan berat badan diakhir aklimatisasi. Tikus dikelompokkan secara acak dan diberi label [14, 15]. Hewan coba tikus berjumlah 40 ekor tikus betina dibagi 4 kelompok: 1 kelompok kontrol dan 3 kelompok dosis EMSA yang berbeda. Semua tikus yang mati selama percobaan dan yang masih hidup harus dikorbankan untuk dilakukan pemeriksaan hispatologi nekrosis pulmo. Kelompok perlakuan dibandingkan dengan kelompok kontrol.

### Pemberian (EMSA).

Volume sonde disesuaikan dengan berat badan hewan coba, yaitu: 2 ml/100 BB. Terdapat 4 kelompok, yaitu: Kontrol, P1 (dosis 250 mg/KgBB), P2 (dosis 500 mg/KgBB), P3 (dosis 1000 mg/KgBB). EMSA diberikan minimal 5 kali dalam seminggu selama 90 hari [1, 8].

### Pembedahan. S

Setelah 90 hari masa pada akhir penelitian, hewan coba dikorbankan. Tikus dibedah untuk diambil organnya dan dilakukan penimbangan organ pulmo. Kemudian dilakukan fiksasi/ pengawetan organ pulmo dengan cara direndam formalin sampai semua bagian organ tenggelam.

### Pembuatan Histopatologi dan Pengcatan Hematoxylin-Eosin.

Setelah proses fiksasi, organ pulmo dipotong dan dilakukan pencucian bertingkat. Adapun pencucian bertingkat menggunakan xyol, alkohol 70%, alkohol 80%, alkohol 95%. Lalu organ dipadatkan dengan parafin dan dipotong dengan *microtom*. Kemudian, ditempelkan pada kaca menjadi slide histopatologi dengan staining pewarnaan Hematoxylin-Eosin.

### Pengamatan Mikroskopik.

Dilakukan histopatologi berbentuk slide preparat pulmo. Slide diamati dibawah mikroskop binokuler dengan perbesaran 1000x, kemudian sel pneumosit diamati dan dihitung jumlah nekrosisnya.

## Hasil dan Diskusi

### Hasil Penelitian

Pada penelitian ini, hewan coba yang digunakan adalah tikus betina (*Rattus norvegicus*) galur wistar. Rata-rata nekrosis pulmo setelah pemberian (EMSA) selama 90 hari dapat dilihat pada tabel 1. Hasil uji ANOVA menunjukkan bahwa semua perlakuan tidak beda nyata dengan kontrol ( $P > 0.05$ ).

**Tabel 1. Rata-rata Nekrosis Pulmo Setelah Pemberian EMSA Selama 90 Hari**

NO.	Perlakuan	Nekrosis pulmo (sel pneumosit)					Rerata±SD
		Ulangan					
		1	2	3	4	5	
1	Kontrol	12.75	13.65	13.60	13.25	13.4	13.33±0.36 <sup>a</sup>
2	P1	13.72	12.75	13.60	13.90	14.05	13.60±0.50 <sup>a</sup>
3	P2	12.35	13.93	13.75	14.19	12.96	13.43±0.76 <sup>a</sup>
4	P3	14.33	13.7	13.55	12.76	14.97	13.86±0.83 <sup>a</sup>

Keterangan:

Kontrol (Tikus tanpa pemberian EMSA),

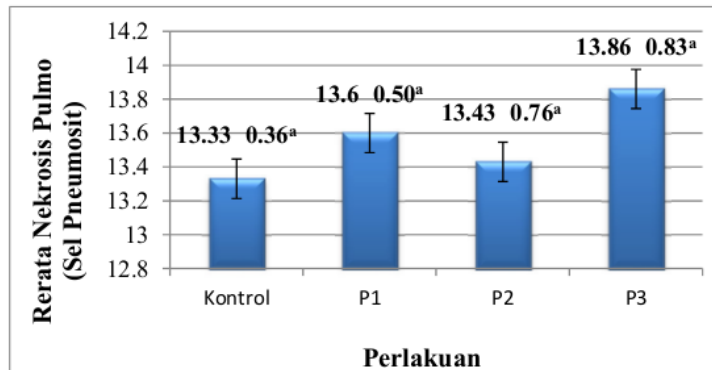
P1 (Tikus diberi EMSA dosis 250 mg/Kg BB),

P2 (Tikus diberi EMSA dosis 500 mg/Kg BB),

P3 (Tikus diberi EMSA dosis 1000 mg/Kg BB),

<sup>a)</sup> (secara signifikan kelompok P1, P2, dan P3 tidak beda nyata dengan Kontrol)

Rerata hasil perhitungan nekrosis pulmo tikus *Rattus norvegicus* betina dapat disajikan dalam histogram sebagai berikut:



**Gambar 1. Histogram nekrosis pulmo tikus *Rattus norvegicus* betina setelah diberi EMSA selama 90 hari**

Dari gambar 1 diatas dapat dilihat bahwa antara kelompok P1, P2 dan P3 tidak beda nyata jika dibandingkan dengan kontrol, maka pemberian EMSA selama 90 hari pada tikus dengan dosis 250 mg/KgBB, 500 mg/KgBB, dan 1000 mg/KgBB. Tidak berpengaruh terhadap nekrosis pulmo tikus (*Rattus norvegicus*) betina.

## Pembahasan

Berdasarkan hasil tabel 1 rata-rata nekrosis pulmo pada kelompok kontrol (tanpa EMSA), yaitu: 13.33 sel pneumosit. Jumlah rerata nekrosis pulmo tersebut menunjukkan tidak beda nyata dengan kelompok perlakuan P1 dengan nilai rerata 13.60 sel pneumosit, P2 = 13.43 sel pneumosit, dan P3 = 13.86 sel pneumosit. Dalam suatu uji toksisitas subkronik selama 90 hari. Untuk mengetahui tingkat kerusakan pulmo, maka perlu dilakukan pengamatan histopatologi terhadap nekrosis pulmo. Cara yang digunakan untuk mengetahui nekrosis pulmo pada penelitian ini, organ pulmo diiris dengan *microtome*. Kemudian diawetkan dalam bentuk slide patologi anatomi pulmo dan dilakukan pemeriksaan mikroskopik untuk semua perlakuan baik kontrol, P1 (250 mg/KgBB), P2 (500 mg/KgBB), dan P3 (1000 mg/KgBB).

Ekstrak metanolik *Scurrula atropurpurea* (EMSA) sebagai antioksidan mengandung 16 senyawa aktif yaitu : 6 senyawa asam lemak, 2 xantin, 2 glikosida flavonol, 1 glikosida monoterpen, 1 glikosida lignan, dan 4 flavon. Senyawa aktif antioksidan tersebut berfungsi menghambat kerusakan oksidatif yang disebabkan oleh radikal bebas. Radikal bebas terjadi akibat adanya elektron yang tidak berpasangan sehingga cenderung mengikat elektron lain [4]. Flavonoid mampu bekerja langsung pada otot polos pembuluh arteri dengan menstimulir / mengaktifasi  $E_{4}RF$  (*Endothelium Derived Relaxing Factor*) sehingga terjadi vasodilasi. Flavonoid tanaman teh yaitu polifenol dapat meningkatkan aktivitas *Nitric Oxide Synthase* (NOS) pada sel endotel pembuluh darah. Benalu teh mampu menghambat kontraksi arteri karena peran endotel pembuluh darah [2, 3, 4]. Mekanisme kerja antioksidan dengan menurunkan lipid peroksidasi pada sel. Flavonoid sebagai metabolit sekunder berguna untuk memperkuat kapiler darah dan diuretik. Flavonoid juga menyebabkan terjadinya vasodilatasi dan menghambat agregasi platelet darah [16].

EMSA mengandung flavonoid (quercetin, rutin, saponin, dll) yang berperan sebagai antioksidan dengan melepaskan atau menyumbangkan ion hidrogen kepada radikal bebas peroksi agar menjadi lebih stabil. Aktivitas tersebut menghambat peroksidasi lipid dengan cara meningkatkan aktivasi makrofag menurunkan inflamasi adanya nekrosis yang parah. Berdasarkan pemeriksaan mikroskopik kuantitatif uji statistik *one-way analysis of variance* (ANOVA) dalam bentuk tabel 1 maupun gambar histogram 1, didapatkan hasil antar perlakuan P1, P2, dan P3 tidak berbeda nyata dengan kontrol. Untuk mendukung hal tersebut, maka perlu dilakukan pengamatan histopatologi terhadap nekrosis pulmo. Hasil perhitungan nekrosis pulmo tikus *Rattus norvegicus* betina dapat disajikan dalam bentuk foto hasil pengamatan dibawah *microscope binocular olympus*. Pemeriksaan histopatologi pulmo menunjukkan adanya nekrosis ringan dan tidak terjadi pendarahan. Hasil pemeriksaan terhadap nekrosis pulmo semua perlakuan tidak beda nyata dengan kontrol. Hal tersebut menunjukkan pemberian EMSA selama 90 hari pada tikus dengan dosis 250 mg/KgBB, 500 mg/KgBB, dan 1000 mg/KgBB. Tidak berpengaruh terhadap nekrosis pulmo tikus (*Rattus norvegicus*) betina.

## Kesimpulan

Berdasarkan penelitian uji toksisitas subkronik ekstrak metanolik *Scurrula atropurpurea* (BL) selama 90 hari, nilai rata-rata nekrosis pulmo pada perlakuan kontrol dan dosis EMSA P1 (250 mg/KgBB), P2 (500 mg/KgBB), P3 (1000 mg/KgBB) tidak beda nyata ( $p > 0.05$ ). Hal tersebut menunjukkan EMSA tidak berpengaruh terhadap nekrosis pulmo tikus betina. Sehingga, tidak ada efek toksik yang ditimbulkan dalam uji toksisitas subkronik 90 hari dan EMSA dinyatakan aman untuk dijadikan sebagai sediaan alternatif obat herbal.

## Terima Kasih

Kementerian Riset Dan Teknologi Pendidikan Tinggi (Kemendiknas) pada Penelitian Strategis Nasional (STRANAS) dengan surat perjanjian kontrak Nomor: 020/SP2H/P/K7/KM/2016, tanggal 25 April 2016.

### Daftar Pustaka

- [1] Argus, Athiroh, N., dan Santoso, H. 2016. *Paparan 28 Hari Ekstrak Metanolik Scurrula atropurpurea (Bl.) Dans. Terhadap Kadar SGPT Tikus Betina.* e-Jurnal Ilmiah BIOSAINSTROPIS (*BIOSCIENCE-TROPIC*). Vol. 2. No:1. Hal: 53-58.
- [2] Athiroh, N., Widodo MA, dan Widjajanto E. 2000. *Efek Scurrula Oortiana (Benalu Teh) dan Macrosolen javanus (Benalu Jambu Mawar) Terhadap Kontraktilitas Pembuluh Darah Arteri Ekor Tikus Terpisah Dengan Atau Tanpa Endotel.* Tesis. Malang: Universitas Brawijaya.
- [3] Athiroh, N . 2009. *Kontraktilitas Pembuluh Darah Arteri Ekor Terpisah Dengan Atau Tanpa Endotel Setelah Pemberian Ekstrak Scurrula oortiana (Benalu Teh).* Jurnal Berkala Hayati Edisi Khusus 3D. page: 31-34.
- [4] Athiroh, N and N. Permatasari. 2012. *Mechanism of Tea Mistletoe Action on Blood Vessels.* Jurnal Kedokteran Brawijaya. Vol. 27 No.(1) Page: 1-7.
- [5] Athiroh, N and E. Sulistyowati. 2013. *Scurrula atropurpurea Increases Nitric Oxide and Decreases Malondialdehyde in Hypertensive Rats.* Jurnal Universa Medicina: Vol.32, No.1, page: 44-50
- [6] Athiroh, N., N. Permatasari, D. Sargawo and M.A Widodo. 2014. *Antioxidative and Blood Pressure-Lowering Effects of Scurrula atropurpurea On Deoxycorticosteron Acetate-Salt Hypertensive Rats.* Biomarkers and Genomic Medicine. Vol: 6, No. 1, page: 32-36.
- [7] Athiroh, N., Permatasari, D. Sargawo and M.A. Widodo. 2014. *Effect of Scurrula atropurpurea on Nitric Oxide, Endothelial Damage, and Endothelial Progenitor Cells of DOCA- salt Hypertensive rats.* Iranian Journal of Basic Medical Sciences. Vol. 17 No.8, page: 622-625.
- [8] Athiroh, N., and E. Sulistyowati. 2015. *Evaluation of Methanolic Extract of Scurrula Atropurpurea (Bl.) Dans Sub-Chronic Exposure Wistar Rat Liver.* Advances in Environmental Biology (AEB). Vol. 9 No.23, Pages: 245-250.
- [9] Athiroh, N., and Wahyuningsih, D. 2017. *Study of Superoxide Dismutase and Malondialdehyde Concentrations in Mice After Administration of Methanolic Extract of Scurrula atropurpurea (Bl.) Dans.* Jurnal Kedokteran Hewan, March 2017. Vol.11 No.1 Page: 19-22
- [10] Hikmah, U. Athiroh, N., dan Santoso, H. 2017. *Kajian Ekstrak Metanolik Scurrula atropurpurea (Bl.) Dans. Terhadap Serum Glutamic Oxaloacetic Transaminase Tikus Betina.* e-Jurnal Ilmiah BIOSAINSTROPIS (*BIOSCIENCE-TROPIC*). Vol. 2. No:2. Hal: 30-35.
- [11] Moodie, F.M. 2004. *Oxidative Stress And Cigarette Smoke Alter Chromatin Remodeling But Differentially Regulate NF-KB Activation and Proinflammatory Cytokine Release in Alveolar Epithelial Cells.* The FASEB Journal 2004; 18: 189; 7-9.
- [12] Munawaroh, N.S. Athiroh, N., dan Santoso, H. 2016. *Kajian Ekstrak Metanolik Scurrula atropurpurea (Bl.) Dans. Terhadap Kadar Trigliserida Tikus Betina.* e-Jurnal Ilmiah BIOSAINSTROPIS (*BIOSCIENCE-TROPIC*). Vol. 2. No:1. Hal: 59-64.
- [13] Ohashi, K., H. Winarno, M. Mukai, et al. 2003. *Indonesian Medicinal Plants. XXV. Cancer Cell Invasion Inhibitory Effects of Chemical Constituents in the Parasitic Plants Scurrula atropurpurea (Loranthaceae).* Chem Pharm Bull., Vol. 51, Page: 343-345.

- [14] Prastika, N.I, Athiroh, N., dan Santoso, H. 2017. Pengaruh pemberian Subkronik Ekstrak Metanolik *Scurrula atropurpurea* (Bl.) Dans. Terhadap Kadar Kreatinin Tikus Wistar. e-Jurnal Ilmiah BIOSAINTROPIS (*BIOSCIENCE-TROPIC*). Vol. 2. No:2. Hal: 42-48.
- [15] Sammad, F.H.A., Athiroh, N., dan Santoso, H. 2017. Pemberin Ekstrak Metanolik *Scurrula atropurpurea* (Bl.) Dans. Secara Subkronik Terhadap Protein Total dan Albumin Tikus Betina. e-Jurnal Ilmiah BIOSAINTROPIS (*BIOSCIENCE-TROPIC*). Vol. 2. No:2 Hal: 49-54.
- [16] Schmitt VM and Dirsch VM. Review *Modulation of Endothelial Nitric Oxide by Plant Derived Product. Nitric Oxide: Biology and Chemistry*. 2009; 21(2): 77-91.
- [17] Yuliani, I.B. 2009. *Farmasi Tablet Kunyah Ekstrak Benalu Teh (Scurrula atropurpurea (Bl.) Dans) Dengan Variasi Konsentrasi Bahan Pengisi Sorbital-Laktosa*. Fakultas farmasi Universitas Muhammadiyah Surakarta. Surakarta. Skripsi online. Download: 1 Maret 2017, 11:00 AM.



# Studi Sub-Kronik 90 Hari: Profil Histopatologi Pada Jaringan Pulmo Tikus (*Rattus norvegicus*) Akibat Paparan Ekstrak *Scurrula atropurpurea* (Bl.) Dans.

## ORIGINALITY REPORT

**27** %

SIMILARITY INDEX

**26** %

INTERNET SOURCES

**4** %

PUBLICATIONS

**13** %

STUDENT PAPERS

## PRIMARY SOURCES

**1**

[biota.ac.id](http://biota.ac.id)

Internet Source

**8** %

**2**

[garuda.ristekdikti.go.id](http://garuda.ristekdikti.go.id)

Internet Source

**6** %

**3**

[ejournal.uin-malang.ac.id](http://ejournal.uin-malang.ac.id)

Internet Source

**3** %

**4**

[jkb.ub.ac.id](http://jkb.ub.ac.id)

Internet Source

**2** %

**5**

[riset.unisma.ac.id](http://riset.unisma.ac.id)

Internet Source

**1** %

**6**

[ejournal2.undip.ac.id](http://ejournal2.undip.ac.id)

Internet Source

**1** %

**7**

[repository.unair.ac.id](http://repository.unair.ac.id)

Internet Source

**1** %

**8**

[www.aensiweb.net](http://www.aensiweb.net)

Internet Source

**1** %

9	Submitted to Universitas Jenderal Soedirman Student Paper	1%
10	Submitted to Universitas Brawijaya Student Paper	1%
11	Submitted to KYUNG HEE UNIVERSITY Student Paper	1%
12	sinta2.ristekdikti.go.id Internet Source	1%
13	farmasetika.com Internet Source	1%
14	eprints.ums.ac.id Internet Source	1%

Exclude quotes  On

Exclude matches  < 15 words

Exclude bibliography  On